症　例

両心房内巨大球状血栓症の一例

藤松利浩*，大澤　肇*，高井文恵*，
有賀雅和**，荻原史明**，馬渡栄一郎**，
櫻井俊平**

緒　言

非常に稀な両心房内球状血栓症を経験したので，若干の文献的考察を加えて報告する．

症　例

症　例：71歳．男性．

主　訴：動悸，呼吸困難．

既往歴：心房細動(内服(－))．

現病歴：3年前から健康診断で心房細動を指摘されていた．2006年11月の夜間に突然動悸，呼吸困難が出現し，翌日近医を受診し，心不全および頻脈性心房細動の診断で当院に紹介され入院となった．

入院時現症：血圧169/128mmHg，脈拍120回/分，不整，心音に異常は認めなかった．肺音は清明で，ラ音は認めなかった．両下肢に浮腫を認めた．

入院時検査成績：一般血液，生化学検査に異常はなく，また出血，凝固検査(**表1**)でも特別な所見は認めなかった．

胸部X線：心胸郭比67%で心拡大を認め，肺うっ血および少量の両側胸水を認めた．

心電図：HR 159回/分で頻脈性心房細動と完全左脚ブロックを認めた．

心エコー図：救急外来では坐位で左室駆出率33%と低左心機能を示した．径50mmと左房拡大を認めた．

原疾患の確定には至らなかったが，これらより頻脈性心房細動および低左心機能を伴う心不全と診断，内科的治療を行った．入院5日目には，胸部症状が全くなくなり，胸部X線で肺うっ血，胸水が消失し，脈拍も60回/分と安定した．再評価目的にて施行した心エコー図で両心房に腫瘤像が認められたため(**図1**)，胸部CT，心臓カテーテル検査を施行した．

術前胸部CT：左房内に有茎性の44×34mm大の不均質な腫瘤を認め(**図2B**)，左房上壁への付着部に石灰化を認めた．右房内の30×20mm大の不均質な腫瘤にも石灰化を認め(**図2A**)，粘液腫を疑った．茎ははっきりしなかった．

心臓カテーテル検査：冠動脈造影で回旋枝から左右心房内に腫瘤へのfeeding arteryを認め，中等度肺高血圧を示した．

以上から，左右とも心臓原発腫瘍，特に粘液腫を疑い，入院36日目に，体外循環下開心術を施行した．

手術所見：胸骨正中切開施行し，体外循環下に，まず右房縦切開を行った．右房内には前側壁に付着した40×30×25mm大の赤褐色の腫瘤が存在し(**図3A**)，右房壁を一部含め全摘出した．経中隔的に左房に入ると，50×50×40mm大の腫瘤が左房全体を占め，僧帽弁口を塞ぐように存在した(**図3B**)．短い茎は20×20×5mm大で左房上壁に付着

表1　入院時出血，凝固検査

	正常値	入院時検査値
出血時間	1.0～5.0(分)	1.5
PT	10～13(秒)	12.2
APTT	28～38(秒)	33.4
Fibrinogen	150～450(mg/dl)	172
FDP	10以下	2.3

*相澤病院心臓病大動脈センター心臓血管外科
**同　循環器科

Presented by Medical*Online

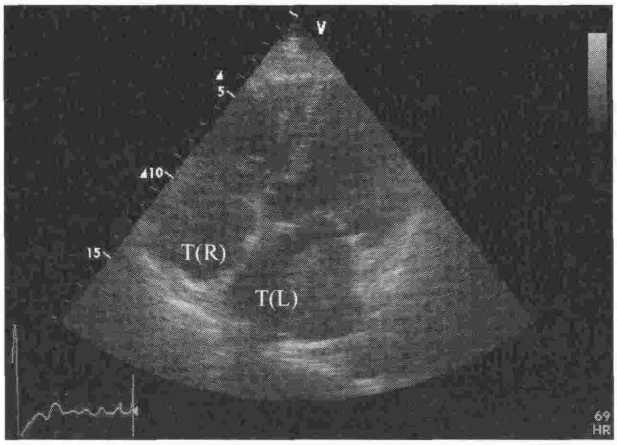

図1　心エコー図（四腔断層図）
T(L)：左房内腫瘤，T(R)：右房内腫瘤
左房内に44×28mm大の腫瘤，右房内に18×16mm大の腫瘤が認められる．

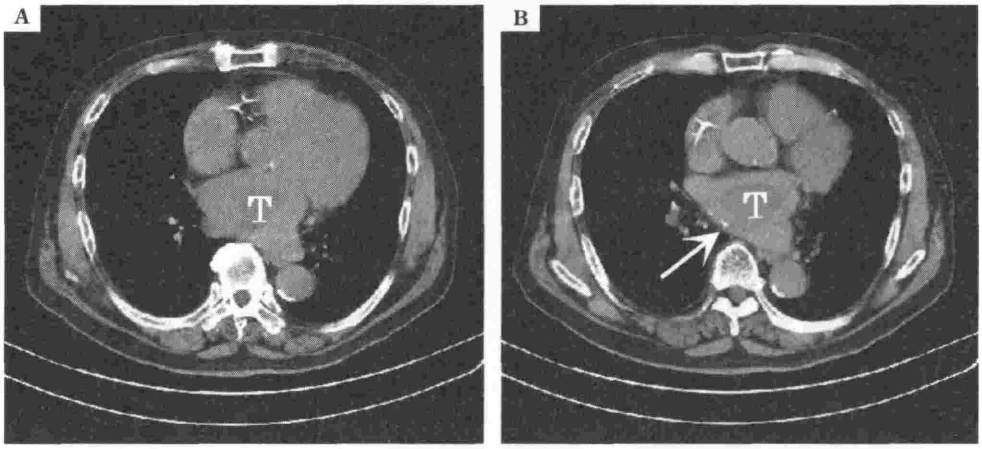

図2　術前胸部CT
A：右房内腫瘤（T），**B**：左房内に有茎性の腫瘤（T）を認め，付着部に石灰化（矢印）を認めた．

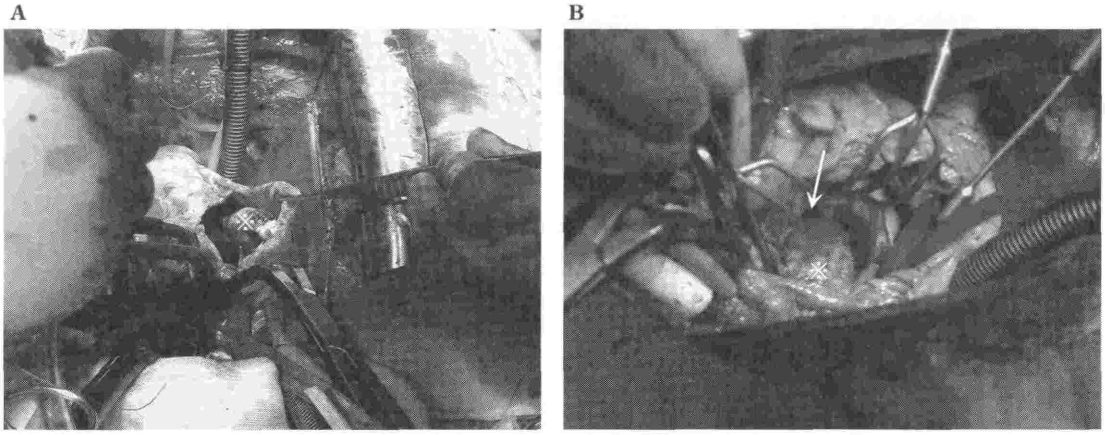

図3　術中写真
A：右房内腫瘤：右房前側壁に付着した40×30×25mm大の腫瘤（※）．
B：左房内腫瘤：左房内腫瘤（※）は50×50×40mm大で左房全体を占め，僧帽弁口（矢印）を塞ぐように存在した．

Presented by Medical*Online

していた．腫瘤は茎とともに用手的に全摘出した．メイズ手技を Cardioblate® BP2 System (Medtronic, Inc, Minneapolis, MINN) を用いて施行した．まず，肺静脈隔離を Cardioblate® BP で行い，左心耳のアブレーションも BP で行った．左房メイズは経中隔で Cardioblate® Pen を用いて行った．左右の肺静脈隔離ラインを結ぶように Pen でアブレーションを行い，そのラインと僧帽弁輪の間も Pen にてアブレーションを行った．右房メイズは，既に行っていた右房縦切開に加え，Cardioblate® Pen を用いて三尖弁輪，コロナリーサイナス，右の肺静脈隔離ラインを結ぶアブレーションで行った．完全左脚ブロックを伴った低左心機能に対し，両心ペースメーカー植込み術を行った．右室流出路，左室側壁および右房に永久型心筋電極を留置し，DDD ペースメーカーの本体を左上腹部皮下に留置した．心房細動は消失し，HR 100 回/分の心房－両心室ペーシングで手術を終了した．手術時間 3 時間 53 分，体外循環時間 2 時間 21 分，大動脈遮断時間 1 時間 29 分であった．

術後経過：術後経過は良好で，術当日抜管し，術後第 17 病日に退院となった．退院前に施行した抗リン脂質抗体は陰性であった．退院時および外来観察において，心房細動の再発はなく，ペースメーカーは自己調律で管理を行っている．抗凝固療法はワーファリン内服で行っている．

病理検査：病理組織学的検査において，腫瘤は左右ともに陳旧化血栓であり，左側の基部は高度石灰化を伴い，一部心筋が含まれていた．

考　　察

心腔内血栓は心房細動，心筋梗塞，拡張型心筋症，弁膜症，感染性心内膜炎などに合併することが多く，特に左房内血栓は僧帽弁疾患に合併することが多い[1]．しかし心房内球状血栓は稀であり，中でも両心房内球状血栓の報告は国際的に見ても少なく[2,3]，本邦では我々の調べた範囲においては 5 件認められるのみであり，うち剖検例が 2 件[4,5]と，保存的治療が奏効した報告が 2 例[6,7]で，甲谷ら[1]のみが我々と同様に両心房内球状血栓を摘出した報告をしている．

心腔内血栓の成立機序に関しては，心房細動，弁膜症，悪性腫瘍，感染症などの病態に加え，心内膜損傷，血流の停滞，血液凝固の亢進などが引金となり発症することが示唆されている[5]．また右心房内血栓は，上記に加え留置カテーテル[2,8]や深部静脈血栓症[2,9]などが原因となる場合があるとされ，更に収縮性心膜炎，抗リン脂質抗体，ある種の薬物治療，プロテイン C 欠乏症[3]が関係しているとも考えられている[2]．本例では心房細動以外の要因は認めなかった．まだ解明されていない要因も考えられ，今後は抗凝固療法の維持が重要であると考える．また，本症例は非常に稀であるが，塞栓症とその嵌頓による突然死の危険性が高く，内科的治療では生存の可能性は少ない[5]．したがって確実な診断が重要であるが，本例において入院時に坐位で施行した心エコー図では，両心房内腫瘤を描出できなかった．心房細動のある患者に対しては，心エコー検査で心房内球状血栓症を疑うことが重要であると思われる．

本例における心不全の原因は，左心房内巨大球状血栓がほとんど弁口に嵌頓する寸前で，僧帽弁狭窄症の病態を呈していたことによると思われる．更に心不全となり以前から存在した心房細動が頻脈性になったと考えられる．球状血栓症は他臓器の塞栓症，弁口嵌頓を起こす可能性がある[9]が，本例においては塞栓症を一切認めず，嵌頓する前に診断がつき，手術により救命できたと思われる．

血栓の器質化は 1 週間から数ヵ月で完成すると言われているが[10]，正確な期間は不明である．左房内の血栓は有茎性で基部に石灰化を伴い，一部心筋が含まれていたことから，巨大球状血栓が完成するのに長期間を要したと推測された．

文　　献

1) 甲谷孝史，大須賀洋，坂尾寿彦，他：両心房内球状血栓症の 1 治験例．日臨外医会誌 1994; 55: 2267-72.
2) Gorenek B, Cavusoglu Y, Timuralp B, et al: Case of biatrial thrombosis. Echocardiography 1998; 15: 587-90.
3) Saleh AA: Protein C deficiency－Biatrial thrombus presentation. Saudi Med J 2002; 23: 860-2.
4) 中野 赳，二神康夫，小西得司，他：経過観察中両心房に巨大血栓が認められた心アミロイドーシスの 1 剖検例．日内会誌 1986; 75: 1297-302.
5) 大嶋正人，森 匡，関浅 男，他：左右心房内に遊離球状巨大血栓を認めた 1 剖検例．日生医誌 1989; 17: 191-5.
6) Yanagi S, Ota T, Hasegawa T, et al: Left and right atrial masses in a 67-year-old man with lone atrial fibrillation.

Presented by Medical*Online

J Cardiol 1999; 34: 355-7.
7) 安岡良典, 吉田純一, 習田 龍, 他: ワルファリン投与中至適コントロール下においても両心房内血栓が生じた非弁膜症性心房細動の一例. 診療と新薬 2001; 38: 28-9.
8) 阿部裕之, 舟木成樹, 大野 真, 他: 右房球状血栓の1例. 胸部外科 2006; 59: 577-9.
9) 押領司篤茂, 川良武美, 原 洋, 他: 僧帽弁疾患を有しない左房内遊離球状血栓症の手術例. 日胸外会誌 1993; 41: 699-703.
10) Robbins SL, Angell M: Basic Pathology, 2nd ed. Philadelphia, London, Toronto: WB Saunders Company, 1976. p.221.

A Case of Biatrial Giant Ball Thrombosis

Toshihiro Fujimatsu*, Hajime Osawa*, Fumie Takai*, Masakazu Aruga**, Fumiaki Ogiwara**, Eiichiro Mawatari**, Shunpei Sakurai**

*Department of Cardiovascular Surgery, Heart Center, Aizawa Hospital, Matsumoto, Japan
**Department of Cardiology, Heart Center, Aizawa Hospital, Matsumoto, Japan

We have reported a very rare case of biatrial ball thrombosis.

A 71-year-old man was admitted with cardiac failure and tachycardia of atrial fibrillation. He had a long history of atrial fibrillation without anticoagulation therapy. Cardiac failure and tachycardia were improved with medical therapy. Echocardiography showed biatrial giant tumors. Removal of the tumors was carried out with the aid of cardiopulmonary bypass. Pathological examination revealed that the right and left atrial tumors were both organized thromboses.

His postoperative course was uneventful, and he was discharged on the 17th postoperative day. Only atrial fibrillation is considered to have had an important role in the etiology of biatrial thrombosis. Therefore we suggest that he should be kept on anticoagulation to avoid recurrence of intra-cardiac thrombosis.

Key words : biatrial giant ball thrombosis, atrial fibrillation, cardiac failure

(Circ Cont 2008; 29: 63-66.)

Presented by Medical*Online